

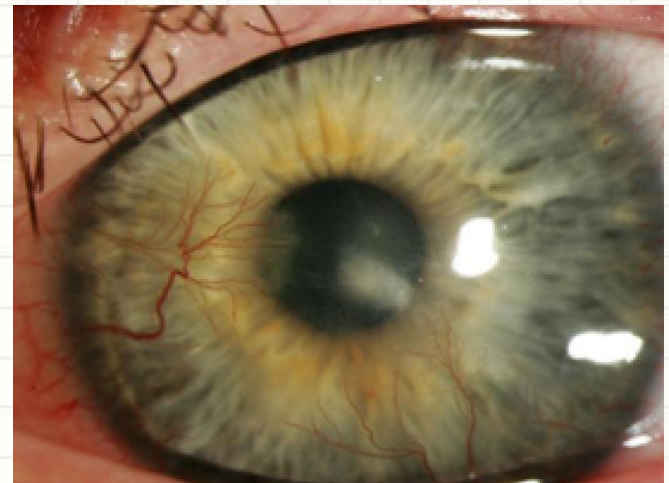
35 Congreso SEC

Mesa Redonda

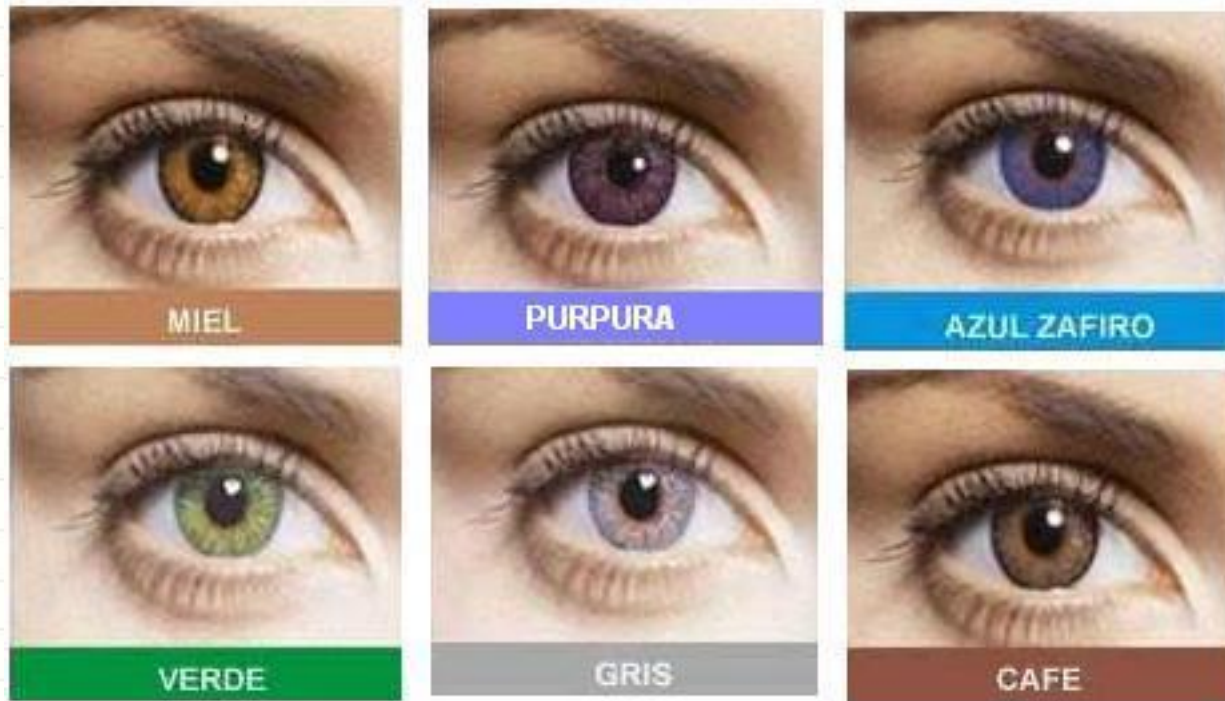L C cosméticas y protésicas

Complicaciones

Dr. Brito



Lentes de contacto cosméticas



L C simplemente estéticas ó por indicación médica

Complicaciones de las L.C. cosméticas y protésicas

Tipos de L. C. protésicas

Tipo A : Con pupila transparente e iris de color para pacientes con función visual conservada
Pueden llevar graduación óptica

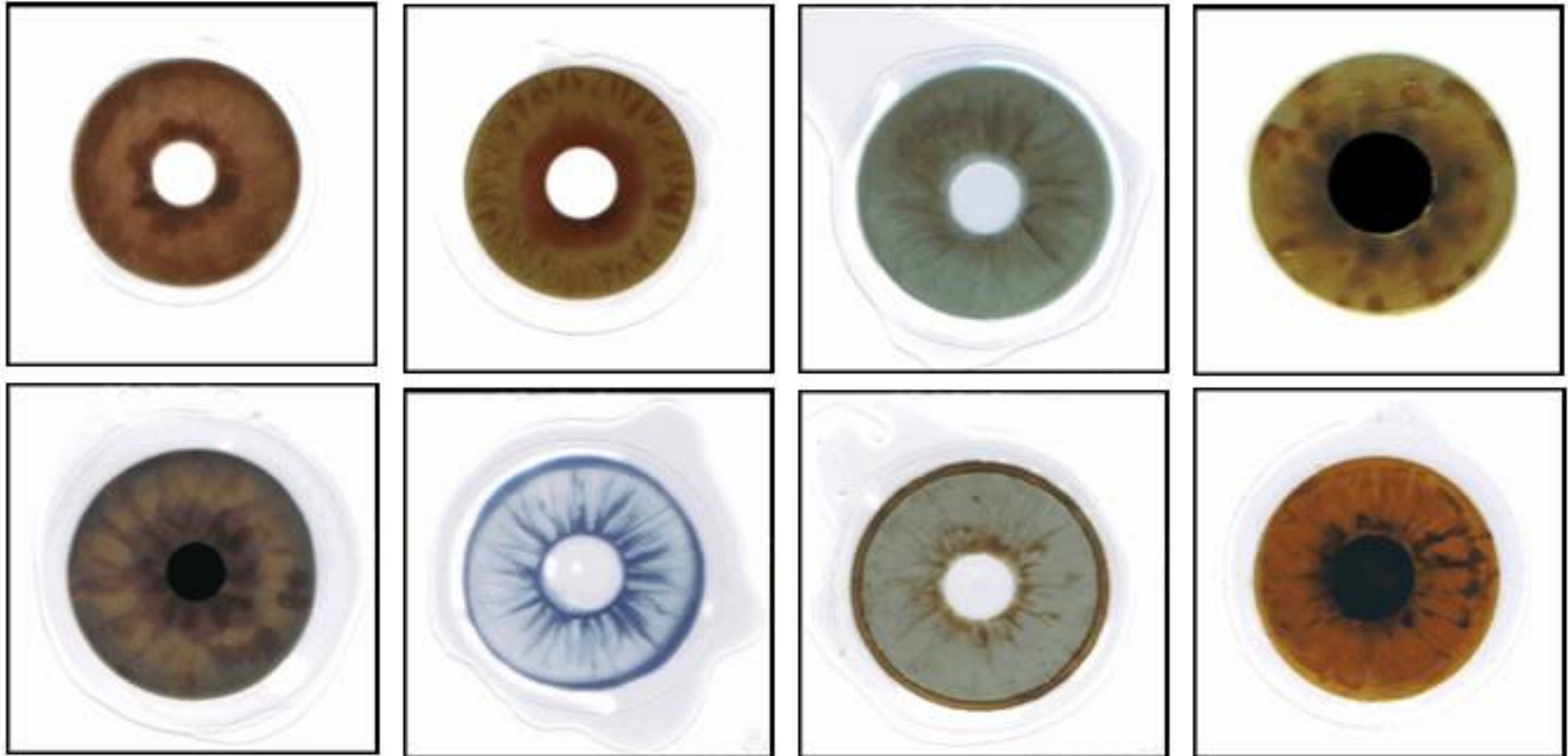
Tipo D : Con pupila negra e iris de color para ojos sin función visual

Tipo E : Con pupila negra e iris transparente cuando el paciente conserva bien el iris



Complicaciones de las L.C. cosméticas y protésicas

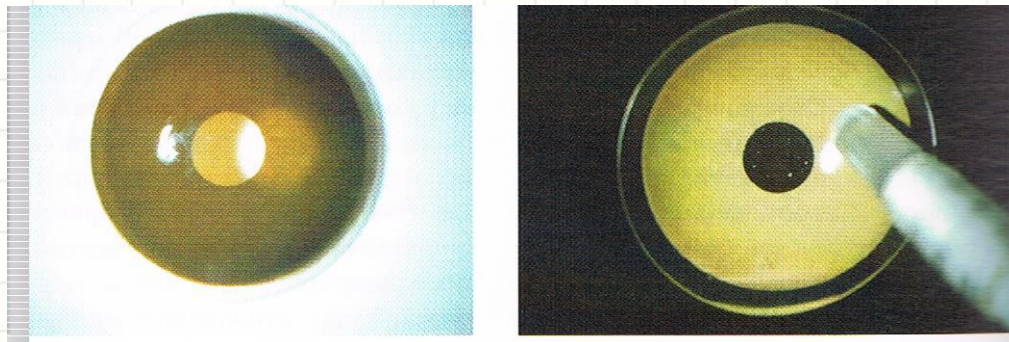
Tipos de L. C. protésicas



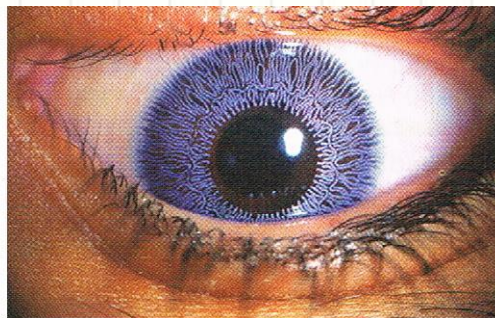Indicaciones estéticas (leucomas densos, cataratas blancas) ;
funcionales (midriasis) ; ó mixtas (aniridia ó coloboma de iris)

L. C. Cosméticas y Protésicas

Fabricación de L C Cosméticas y Protésicas



Máscara Posterior y Tintado Anterior



Lente Cosmética Tintada

Complicaciones de las L.C. cosméticas y protésicas

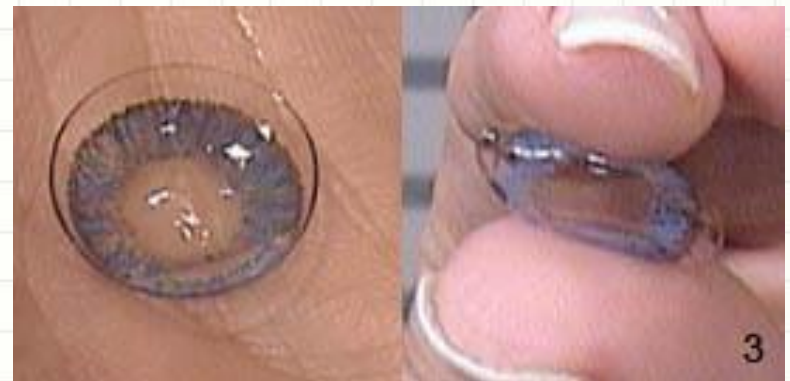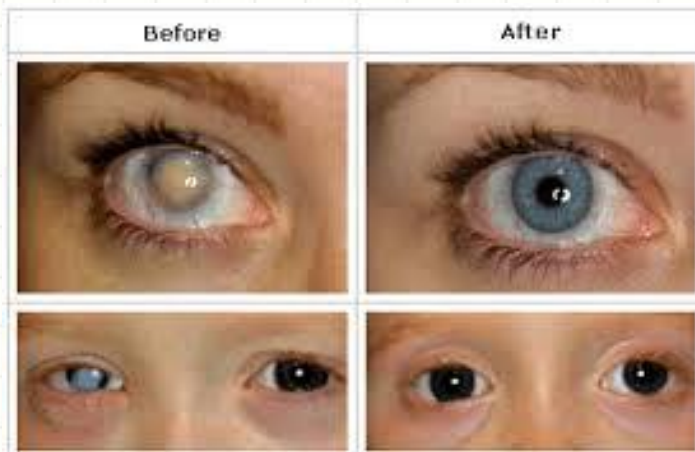1- Deterioro del material

Son L C especiales que necesitan más cuidados y son más sensibles al deterioro (sobre todo del color)

Mejor en material desechable 15 – 30 días

Cuidado con :

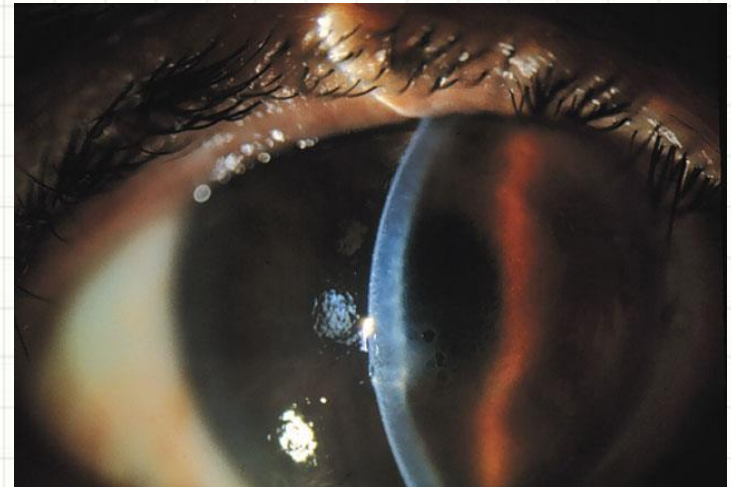
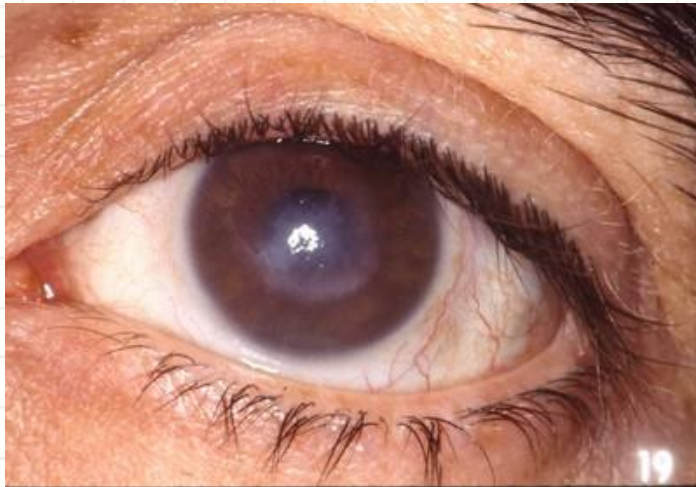- Los peróxidos porque alteran la coloración
- Acido hialurónico. Atención con algunos conservantes
- Mejor cualquier tratamiento tópico sin conservantes



Complicaciones de las L.C. cosméticas y protésicas

2- Hipoxia. Edema. Neovascularización

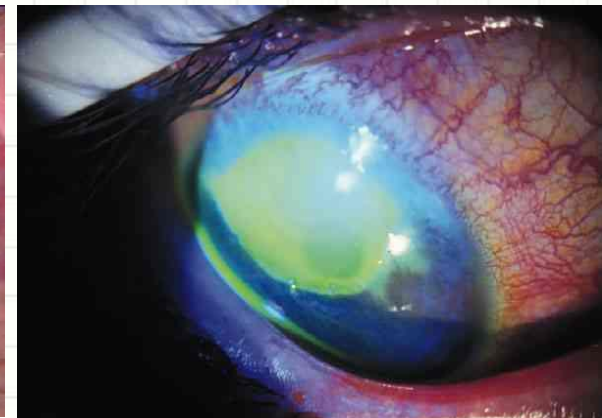
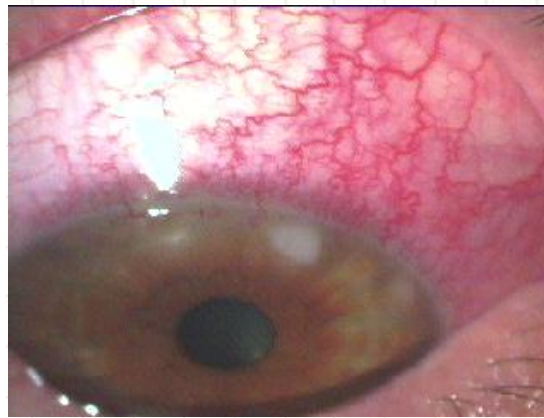
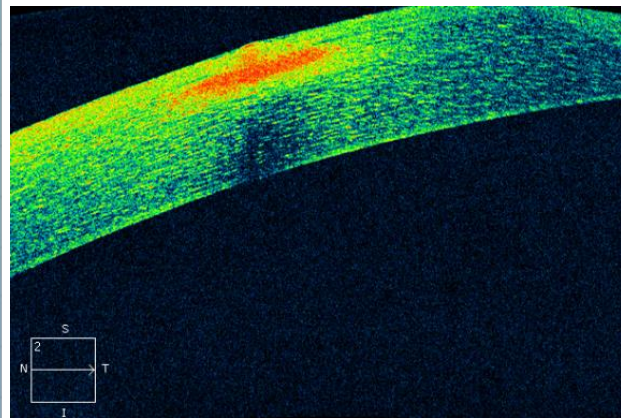
- No usar más de 8 – 10 horas seguidas. No dormir con ellas.
- Permeabilidad al O₂ peor que las L. C. ópticas habituales
- Ojos con patología previa, más sensibles a la hipoxia
- Más frecuente la hipoxia crónica con neovasos periféricos
- Hay que vigilar el edema agudo por L.C. cerrada



Complicaciones de las L.C. cosméticas y protésicas

3- Complicaciones Inflamatorias

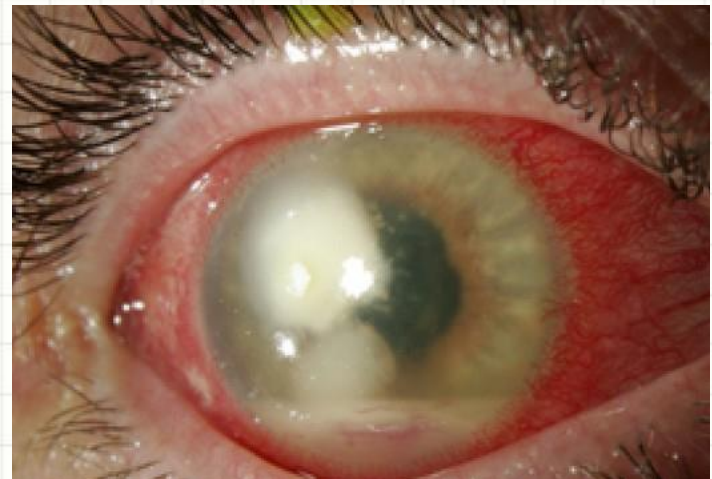
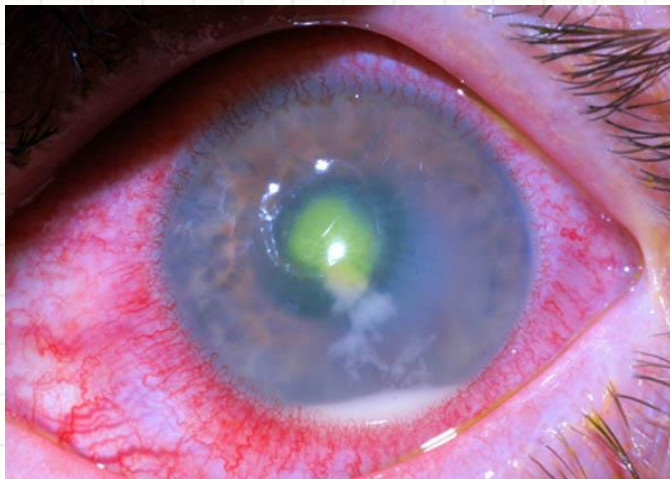- Infiltrados corneales inflamatorios periféricos
- Queratitis ulcerativa periférica
- Conjuntivitis papilar gigante
- Queratitis superficial en ojos funcionales
- Queratoconjuntivitis por sequedad ocular inducida



Complicaciones de las L.C. cosméticas y protésicas

4- Contaminación de la L.C. e infecciones bacterianas

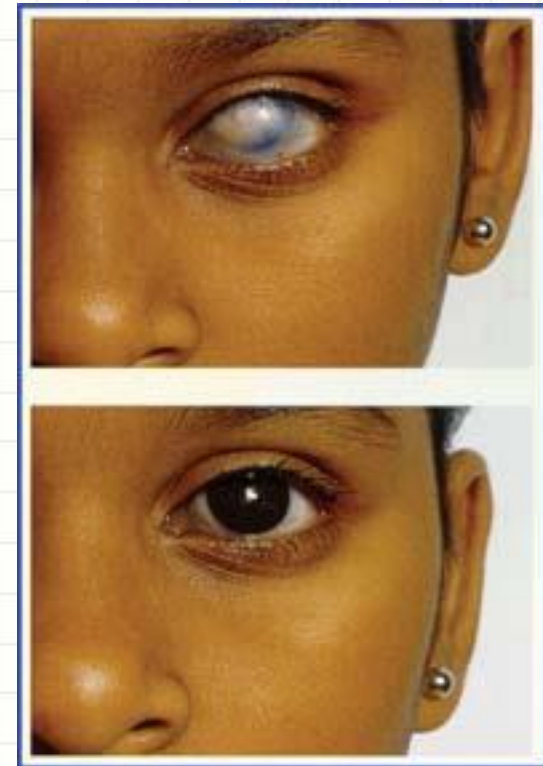
- Ojos con patología, más sensibles a las infecciones
- L. C. tintadas se deterioran antes y retienen más gérmenes
- Más frecuentes infecciones por gérmenes Gram +
si se usan en porte prolongado + por Gram – (+ graves)



Complicaciones de las L.C. cosméticas y protésicas

Profilaxis de las infecciones

- Aseptización y cambio adecuado de las L. C.
- No utilizar en porte prolongado
- Antibióticos tópicos de amplio espectro.
(Quinolonas de segunda generación)
- Revisiones frecuentes. Vigilando depósitos y signos de hipoxia crónica



ZARAGOZA
2017

20-23 SEPTIEMBRE



Gracias por vuestra atención

93

Congreso SEO
SOCIEDAD ESPAÑOLA DE OFTALMOLOGÍA

